

ARTERIA SUBCLAVIA DERECHA ABERRANTE EN PACIENTE DE 54 AÑOS ABERRANT RIGHT SUBCLAVIAN ARTERY IN 54-YEAR-OLD PATIENT

Moreno Wynter, Samuel Alberto*; Orillac De Obaldía, Angelique Marie*

*Estudiante del X Semestre de Medicina, Universidad de Panamá, Ciudad de Panamá

Recibido: 19 de junio del 2020

Aceptado: 14 de septiembre del 2020

Moreno S, Orillac A. Arteria subclavia derecha aberrante en paciente de 54 años. Rev méd cient. 2020; Volumen(33): 64-página final. DOI: 10.37416/rmc.v33i1.558

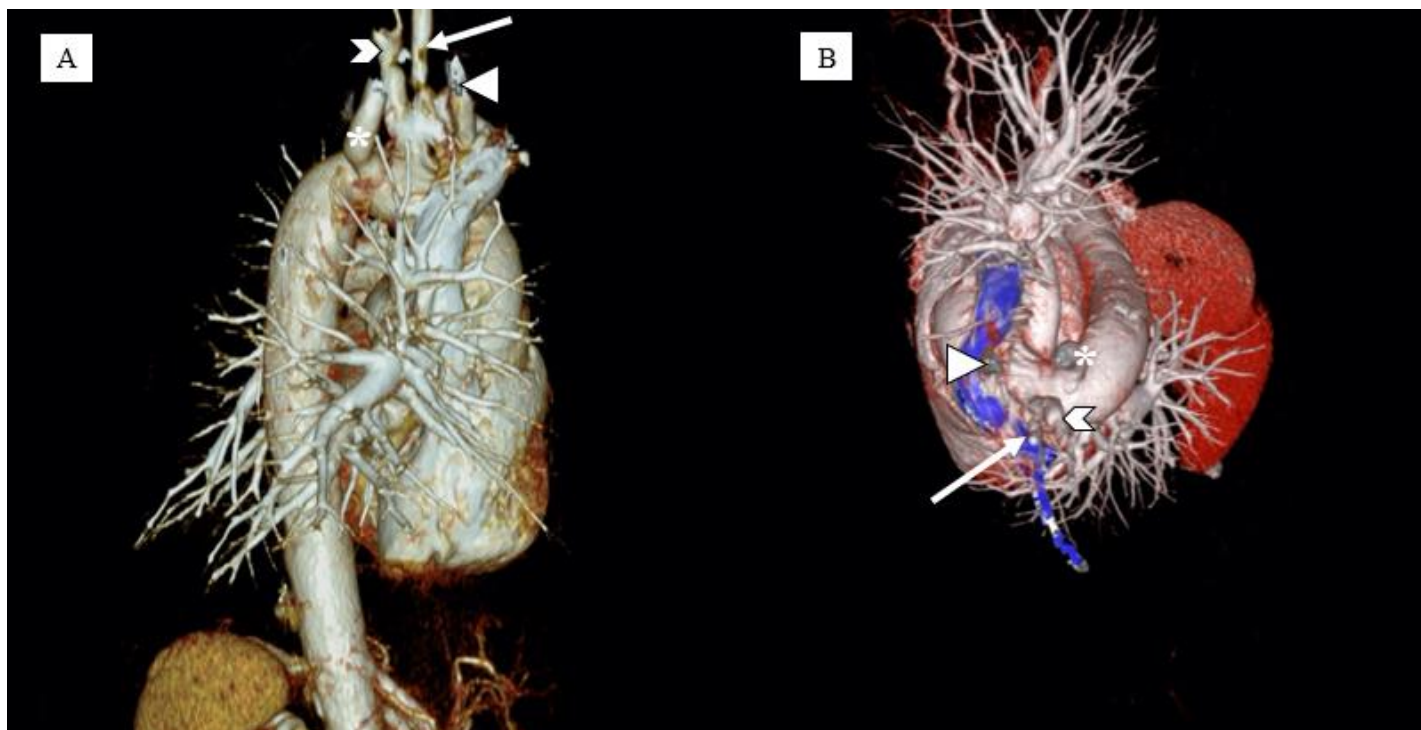


Figura 1. Tomografía computada con reconstrucción 3D. A. Vista Lateral Derecha de cayado aórtico y origen de sus ramas. B. Vista cefálica. En las imágenes se aprecia las arterias: carótida común derecha (cabeza de flecha); carótida común izquierda (flecha); subclavia izquierda (chevrón) lusoria (*).

Paciente femenina de 57 años con historia de 3 episodios de hemoptisis asociado a tos crónica no productiva, disnea de moderados esfuerzos y escasos episodios de escalofríos; acude a urgencias del Hospital Palmetto, Miami. Fumadora actual con índice paquete año de 4,5. Historia familiar de cáncer de pulmón en padre y tuberculosis en la abuela. El primer paso fue una radiografía que demostró una masa en el ápice pulmonar derecho. Se realiza tomografía computada (TC) de tórax con contraste para evaluar pulmones, evidenciándose una masa vascularizada en pulmón derecho. Se realiza una Arteria subclavia derecha aberrante en paciente de 54 años

By Moreno S, Orillac A is licensed under a [Creative Commons Attribution-NonCommercial-NoDerivs 4.0 Unported License](https://creativecommons.org/licenses/by-nc-nd/4.0/). Permissions beyond the scope of this license may be available at www.revistamedicocientifica.org.



embolización de la arterias bronquiales e intercostales para lograr control de hemoptisis. Por la embolización fallida, se realiza resección de masa y se reporta por histopatología y microbiología: *Mycobacterium tuberculosis*; ofreciéndole al paciente tratamiento apropiado. Se encontró un hallazgo incidental en el TC de tórax descrito como 4 arterias originadas del cayado aórtico, siendo la última de ellas la arteria subclavia derecha (Figura 1). La misma cruza de izquierda a derecha, por detrás del esófago y dando la imagen característica de arteria subclavia aberrante derecha (Figura 2).

El origen aberrante de la arteria subclavia derecha usualmente nace de un aneurisma llamado divertículo de Kommerell.¹ Dicha arteria aberrante puede crecer de gran tamaño ocasionando una compresión del esófago y produce sintomatología (disfagia lusoria).¹ Si hay compresión del nervio laríngeo recurrente se conoce como síndrome de Ortner.² Este fue un hallazgo incidental en la paciente, demostrando que muchas veces puede ser una variante anatómica asintomática. El diagnóstico se hizo mediante TC contrastado y el mismo tiene 100% de sensibilidad para la patología. Es importante saber que dicha patología existe ya que puede causar sintomatología. Los abordajes quirúrgicos por cualquier otra causa deben tenerla en consideración para evitar complicaciones como hemorragias mortales.³ Como la paciente era asintomática y su dolencia principal no estaba relacionada a este hallazgo, no fue necesario la corrección de la anomalía.

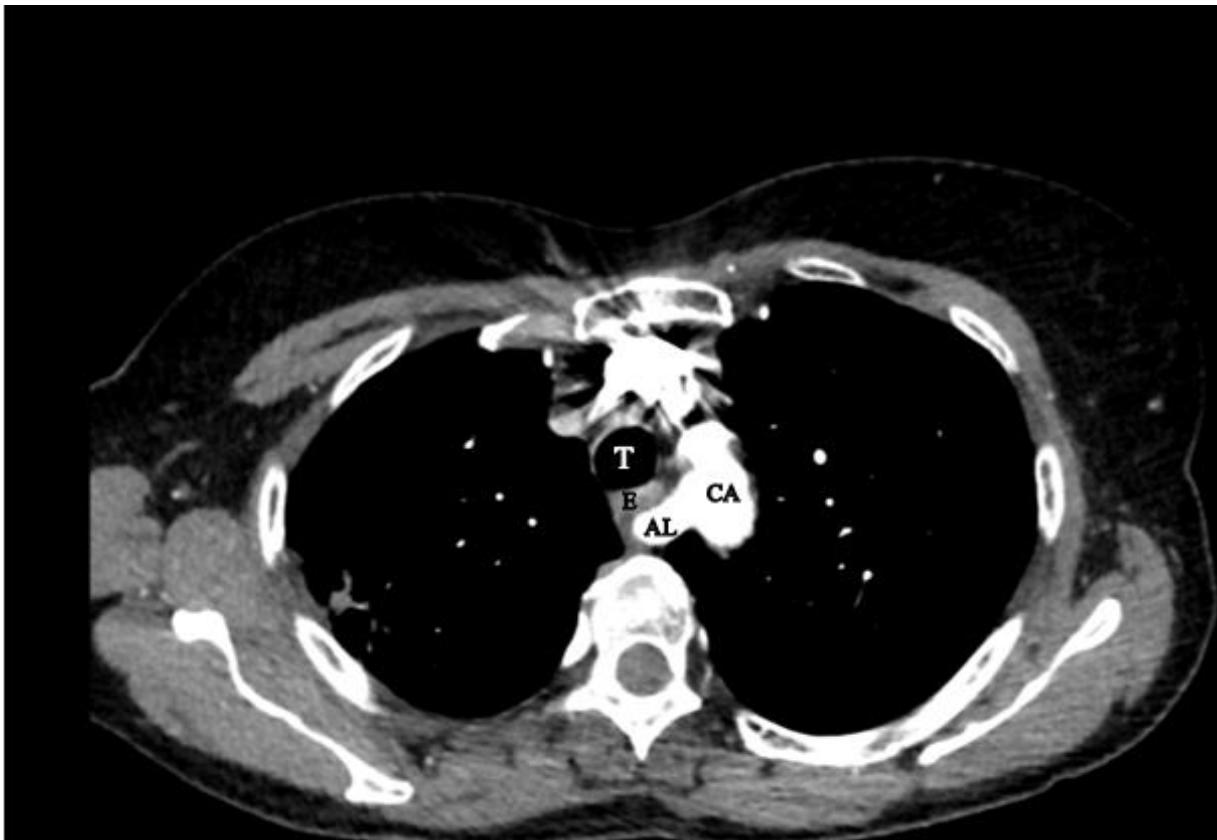

Figura 2. Tomografía computada de tórax con contraste en vista transversal. Se aprecia origen de arteria lusoria (AL) en el cayado aórtico (CA) cruzando por detrás de la tráquea (T) y esófago (E) hacia el miembro superior derecho.

REFERENCIAS:

1. Jahangeer S, Bashir M, Harky A, Yap J. Aberrant subclavian: new face of an old disease. *Journal of Visualized Surgery* [Internet]. 2018 [citado 28 Mayo, 2020];4:108-108. Disponible en: <https://www.ncbi.nlm.nih.gov/pmc/articles/PMC5994462/>
1. 2. Sepehrvand N, Mahmoulou R, Hatami S. Aberrant right subclavian artery: A life-threatening anomaly that should be considered during esophagectomy. *Journal of Surgical Technique and Case Report* [Internet]. 2014;6(2):61. Disponible en: <https://www.ncbi.nlm.nih.gov/pmc/articles/PMC4290042/>
2. Ait idir K. Hallazgo de arteria lusoria en el estudio de otitis media a repetición: A propósito de una observación pediátrica y revista breve de la literatura. *Rev. Otorrinolaringol. Cir. Cabeza Cuello* [Internet]. 2017 Mar [citado 2020 Mayo 29]; 77(1): 73-77. Disponible en: https://scielo.conicyt.cl/scielo.php?script=sci_arttext&pid=S0718-48162017000100011&lng=es.
<http://dx.doi.org/10.4067/S0718-48162017000100011>.