

PANCREATITIS NECROTIZANTE POR ASCARIS CON EVOLUCIÓN TÓRPIDA NECROTIZING PANCREATITIS BY ASCARIS WITH TORTIVE EVOLUTION

Duarte-Chang, Calixto*; Mojica, Ariel*

*Médico Residente de 3er año, Servicio de Medicina Interna, Hospital Santo Tomás, Panamá

Recibido: 29 de marzo de 2017

Aceptado: 6 de mayo de 2018

Duarte-Chang C, Mojica A. Pancreatitis necrotizante por ascaris con evolución tórpida. Rev méd cient. 2018; 31:1-2.

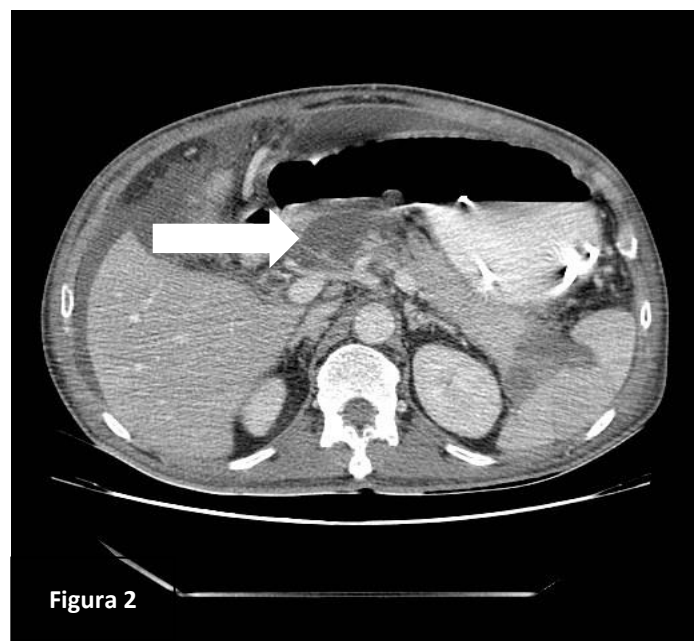
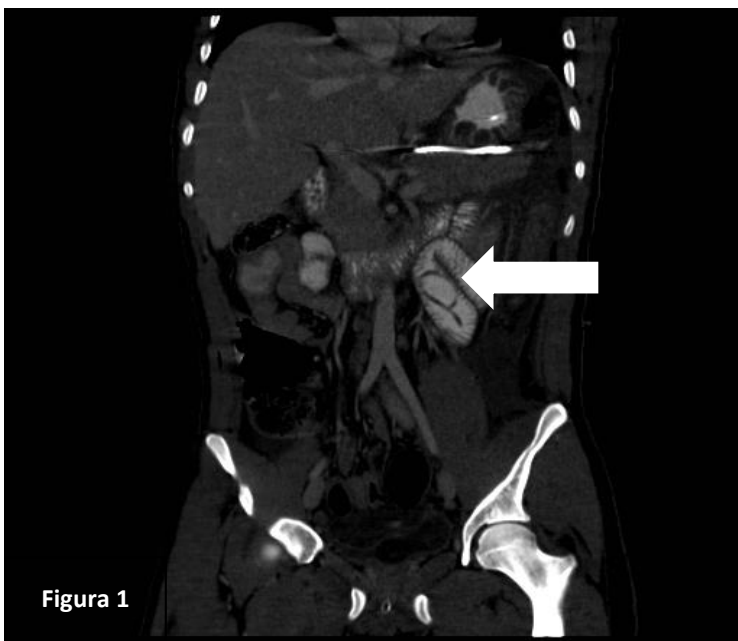

Figura 1. TC abdominal con contraste que muestra el páncreas aumentado de volumen, con estriación de la grasa peripancreática junto con imagen tubular a nivel de yeyuno compatible con ascariasis (Flecha blanca). **Figura 2.** TC abdominal con contraste que muestra zona hipodensa a nivel de la cabeza del páncreas con realce periférico compatible con necrosis pancreática encapsulada (Flecha blanca).

Varón de 17 años de edad, sin hábitos tóxicos acude por un cuadro de 2 días de evolución de epigastralgia asociada a vómitos de contenido bilioso. Al examen físico abdomen tenso y con disminución de los ruidos hidroaéreos. Hemograma con leucocitosis de 11,400 mm³ con neutrofilia. Amilasa 717 u/l, lipasa 2257 u/l, AST 43 u/l, ALT 39 u/l, triglicéridos 99 mg/dl, fosfatasa alcalina 36 u/l y GGT 11 u/l.

Pancreatitis necrotizante por ascaris con evolución tórpida by Duarte-Chang C, Mojica A is licensed under a [Creative Commons Attribution-NonCommercial-NoDerivs 3.0 Unported License](https://creativecommons.org/licenses/by-nc-nd/3.0/). Permissions beyond the scope of this license may be available at www.revistamedicocientifica.org.



La tomografía computarizada (TC) de abdomen evidenció una pancreatitis edematosa intersticial junto con parasitosis intestinal (ver figura 1). El paciente evolucionó tórpidamente, con síndrome de distrés respiratorio agudo (SDRA). La TC control, realizada aproximadamente 6 semanas posterior a su ingreso, reportó pancreatitis necrotizante (ver figura 2). Por lo tanto, fue llevado al salón de operaciones para el manejo definitivo de necrosis pancreática con sospecha de infección. La evolución resultó en su fallecimiento.

La pancreatitis aguda es un proceso inflamatorio agudo del páncreas desencadenado por la activación inapropiada de enzimas pancreáticas.¹ La parasitosis por *Ascaris lumbricoides* con afectación bilio-pancreática consiste en la entrada del nemátodo desde el duodeno hasta las vías biliares y el conducto pancreático.² El mecanismo de la pancreatitis aguda en la ascariasis puede deberse a la obstrucción de la papila de Vater, invasión del conducto biliar común o del conducto pancreático.^{3,4} El 90% de los pacientes desarrollan pancreatitis edematosa y hasta un 10% desarrollan pancreatitis necrotizante.⁴ La sensibilidad de la ecografía para la detección de áscaris en el conducto pancreático es baja.⁴ Sin embargo, el ultrasonido endoscópico puede ser más sensible para el diagnóstico de la ascariasis pancreática.⁴ El tratamiento del paciente con pancreatitis severa consiste en incluir la medicación antihelmíntica los que han mostrado ser muy eficaces: pamoato de pirantel, mebendazol.⁴ La extracción vía endoscópica está indicada en los casos de afectación sintomática grave, colangitis, y/o obstrucción del sistema pancreático.⁴

REFERENCIAS:

1. Frossard JL, Steer ML, Pastor CM. Acute pancreatitis. *Lancet*. 2008;371:143–52.
2. Soto-Solis R, Galan Morga JM. Pancreatitis aguda por *Ascaris lumbricoides*: presentación de un caso y revisión de la literatura. *Rev Evid Invest Clin*. 2009;2:75–7.
3. Mendes A, Curbelo Perez AR, Suarez Hernandez M, Fleitas Perez O. Colecistitis aguda asociada a *Ascaris lumbricoides*. *Rev Patol Trop*. 2011;40:67–72.
4. Khuroo MS, Rather AA, Khuroo NS, Khuroo MS. Hepatobiliary and pancreatic ascariasis. *World J Gastroenterol* 2016; 22(33): 7507-7517.